CASE REPORT

Copyright Georg Thieme Verlag KG 2022

Chronisch-entzündliche Darmerkrankungen

Erweiterte Therapieoption der Anti-TNF-alpha-Therapie mit Infliximab s. c.

HEALTHCARE CELLTRION

Thieme

Case Report
Chronisch-entzündliche Darmerkrankungen
Februar 2022
ISSN 1611-7875

Dieser Case Report ist der Zeitschrift für Gastroenterologie beigelegt. Diese Ausgabe des Case Report entstand mit freundlicher Unterstützung der Celltrion Healthcare Deutschland GmbH, Bad Homburg v.d. Höhe.

Diese Publikation erscheint außerhalb des Verantwortungsbereichs der Herausgeberschaft der Zeitschrift für Gastroenterologie.

Herausgeber
Prof. Sebastian Zeißig
Universitätsklinikum Carl Gustav Carus Dresden
Medizinische Klinik I
Fetscherstraße 74, 01307 Dresden
E-Mail: sebastian.zeissig1@tu-dresden.de

Autoren
PD Dr. Florian Beigel
Bavariaring 45, 80366 München
E-Mail: Florian.Beigel@med.uni-muenchen.de

PD Dr. Irina Blumenstein
Medizinische Klinik 1
Universitätsklinikum Frankfurt
Theodor-Stern-Kai 7, 60590 Frankfurt am Main
E-Mail: Irina.blumenstein@kgu.de

Für den Verlag
Joachim Ortleb, Bernd Bartos
E-Mail: Joachim.Ortleb@thieme.de

Redaktionelle Mitarbeit
Matthias Manych, Berlin

Vertrieb
Malik Zighmi
E-Mail: Malik.Zighmi@thieme.de

Satz
Fotosatz Buck, Kumhausen
E-Mail: mail@fotosatzbuck.de

Titelbild
Juan Gärtner / stock.adobe.com

Verlag
© 2022. Thieme. All rights reserved.
Georg Thieme Verlag KG Stuttgart · New York
Rüdigerstr. 14, 70469 Stuttgart
Postfach 30 11 20, 70451 Stuttgart
Tel. 07 11 / 89 31-0, Fax 07 11 / 89 31-2 98
www.thieme.de

Druck
Grafisches Centrum Cuno GmbH & Co. KG,
Gewerbering West 27, 39240 Calbe (Saale)

Manuskripte
Alle Manuskripte sind direkt an den Verlag zu senden. Grundsätzlich werden nur solche Manuskripte angenommen, die frei von Rechten Dritter sind. Für unaufgefordert eingesandte Manuskripte wird keine Haftung übernommen. Mit der Annahme des Manuskripts erwirbt der Verlag für die Dauer der gesetzlichen Schutzfrist (§ 64 UrHG) die ausschließliche Befugnis zur Wahrnehmung der Verwertungsrechte im Sinne der §§ 15 ff. des Urheberrechtsgesetzes, insbesondere auch das Recht der Übersetzung, der Vervielfältigung durch Fotokopie oder ähnliche Verfahren und der EDV-mäßigen Verwertung.

Copyright
Der Report und alle in ihm enthaltenen einzelnen Beiträge und Abbildungen sind für die Dauer des Urheberrechts geschützt. Jede Verwertung außerhalb der Grenzen des Urheberrechtsgesetzes ist ohne Zustimmung des Verlags unzulässig und strafbar. Das gilt insbesondere für Vervielfältigungen, Übersetzungen, Mikroverfilmungen und Einspeicherung und Verarbeitung in elektronischen Systemen.

Fotokopien
Fotokopien für den persönlichen und sonstigen Gebrauch dürfen nur von einzelnen Beiträgen oder Teilen davon als Einzelkopien hergestellt werden. Die Aufnahme des Reports in Lesezirkel ist nicht gestattet.

Wichtiger Hinweis
Wie jede Wissenschaft ist die Medizin ständigen Entwicklungen unterworfen. Forschung und klinische Erfahrung erweitern unsere Erkenntnisse, insbesondere was Behandlung und medikamentöse Therapie anbelangt. Soweit in diesem Heft eine Dosierung oder eine Applikation erwähnt wird, darf der Leser zwar darauf vertrauen, dass Autor*innen, Herausgebende und Verlag große Sorgfalt darauf verwandt haben, dass diese Angabe dem Wissensstand bei Fertigstellung des Reports entspricht.
Für Angaben über Dosierungsanweisungen und Applikationsformen kann vom Verlag jedoch keine Gewähr übernommen werden. Jede*r Benutzende ist angehalten, durch sorgfältige Prüfung der Beipackzettel der verwendeten Präparate und gegebenenfalls nach Konsultation eines Spezialisten oder einer Spezialistin festzustellen, ob die dort gegebene Empfehlung für Dosierungen oder die Beachtung von Kontraindikationen gegenüber der Angabe in diesem Report abweicht. Eine solche Prüfung ist besonders wichtig bei selten verwendeten Präparaten oder solchen, die neu auf den Markt gebracht wurden. Jede Dosierung oder Applikation erfolgt auf eigene Gefahr des Benutzenden. Autor*innen und Verlag appellieren an alle Benutzenden, ihm etwa auffallende Ungenauigkeiten dem Verlag mitzuteilen.
Thieme unterstützt einen Sprachgebrauch, der darauf zielt, die Gleichstellung aller Geschlechter widerzuspiegeln. Aus Gründen der Lesbarkeit kann es vorkommen, dass nur das generische Maskulinum verwendet wird, damit sind aber alle Geschlechter gleichermaßen gemeint.

Gebrauchsnamen
Die Wiedergabe von Gebrauchsnamen, Handelsnamen, Warenbezeichnungen und dgl. in diesem Report berechtigt nicht zu der Annahme, dass solche Namen ohne Weiteres von jedermann benutzt werden dürfen; oft handelt es sich um gesetzlich geschützte eingetragene Warenzeichen, auch wenn sie nicht als solche gekennzeichnet sind.

Copyright Georg Thieme Verlag KG 2022

Thieme

CASE REPORT

2 Impressum
3 Editorial
4 **Einleitung**
6 **Fall 1**
8 **Fall 2**
10 **Resümee**



Prof. Sebastian Zeißig, Dresden

Editorial

Anti-TNF-alpha-Biosimilars haben sich in der Therapie chronisch-entzündlicher Darmerkrankungen als ebenso wirksam und sicher wie die Original-Biologika erwiesen. Mit der Einführung des Infliximab-Biosimilars CT-P13 für die subkutane (s. c.) Applikation haben jetzt auch Infliximab-Patient*innen die Möglichkeit zur Selbstinjektion, können dadurch Arztbesuche reduzieren und gewinnen mehr Flexibilität im Alltag. Einfache Anwendung und der für die Therapie benötigte Zeitaufwand sind für die meisten Patient*innen die Hauptkriterien, eine subkutane der intravenösen (i. v.) Applikation vorzuziehen [1].

Was aus den bisherigen Daten zum s. c. IFX bekannt ist, lässt auf einen sehr guten therapeutischen Nutzen schließen: Im Vergleich zur i. v. Formulierung zeigen sich sowohl eine vergleichbare klinische Wirksamkeit als auch ein gleichwertiges Sicherheits- und Immunogenitätsprofil. Und das unabhängig vom Zeitpunkt der Umstellung von einer i. v. auf eine s. c.-Gabe von IFX [2].

Im klinischen Alltag muss häufig auf ein multiples Therapieversagen reagiert werden, wie die in dieser Publikation vorgestellten Fallbeispiele eindrücklich zeigen; sie demonstrieren die besonderen Herausforderungen in der Behandlung langjährig und hochaktiv erkrankter Patient*innen. Aufgrund von Biologika-Primärversagen und sekundärem Wirkverlust waren mehrfache Therapiewechsel nötig. Um es vorwegzunehmen – die Ergebnisse sind in beiden Fällen vielversprechend sowohl hinsichtlich des Versuchs der Therapieintensivierung mit IFX als auch der Re-Induktion von IFX und der Therapiefortführung mit s. c. IFX, jeweils ohne begleitende Immunmodulator-Gabe.

Literatur

[1] Solitano V, Vuitton L, Peyrin-Biroulet L et al. The Evolution of Biologics Administration From Intravenous to Subcutaneous: Treatments for Inflammatory Bowel Disease Go Home. Gastroenterology 2021; 160: 2244–2254

[2] Schreiber S, Ben-Horin S, Leszczyszyn J et al. Randomized Controlled Trial: Subcutaneous vs Intravenous Infliximab CT-P13 Maintenance in Inflammatory Bowel Disease. Gastroenterology 2021; 160: 2340–2353

Copyright Georg Thieme Verlag KG 2022

Einleitung

ZUSAMMENFASSUNG

Nachdem Infliximab als intravenöses Biosimilar zum wesentlichen Bestandteil der CED-Therapie wurde, war es ein konsequenter Schritt, diese Therapieoption auch in einer subkutanen Formulierung (Remsima®, CT-P13 SC) weiterzuentwickeln. Ergebnisse aus der Zulassungsstudie und erste Real-World-Daten zeigen, dass CT-P13 SC im Vergleich zu intravenösem Infliximab vergleichbar wirksam und sicher ist sowie in einigen Aspekten numerisch auch überlegen ist. Daher besteht die Aussicht, bisherige Hürden und Limitationen, die mit IFX-Infusionen verbunden sind, für viele Patient*innen überwinden zu können.

Immunvermittelte chronisch-entzündliche Darmerkrankungen (CED) mit den Haupterkrankungen Morbus Crohn (MC) und Colitis ulcerosa (CU) treten weltweit in Europa und Nordamerika am häufigsten auf; die CED-Prävalenz beträgt in diesen Regionen ca. 0,3 % [1]. Paneuropäische Daten zeigen dabei, dass innerhalb der ersten 5 Erkrankungsjahre ca. ein Drittel der MC-Patient*innen und 10 % der CU-Patient*innen eine Biologika-Therapie benötigen [2, 3].

Infliximab als zentrale Therapiesäule in der CED-Behandlung

Therapeutische Antikörper, die gegen den Tumor-Nekrose-Faktor alpha (TNFα) entwickelt wurden, spielen seit etwa 20 Jahren eine zentrale Rolle in der CED-Therapie. Diese Biologika erwiesen sich bei MC und CU in mehrfacher Hinsicht als wirksam: klinisches Ansprechen, vollständige Mukosaheilung, reduzierte Zahl MC- und CU-bedingter Krankenhausaufenthalte und chirurgischer Eingriffe [4].

Infliximab (IFX) ist dabei das Biologikum mit den längsten Beobachtungszeiten. Erste Ergebnisse zur Remissionsinduktion und zum -erhalt bei MC wurden bereits 1995 veröffentlicht. In der Indikation des mäßig- bis schwergradigen und/oder fistulierenden MC ist IFX in Deutschland 1999 zugelassen worden [5]. Daten, die u. a. in 2 systematischen Übersichtsarbeiten und Netzwerk-Metaanalysen die langjährige Erfahrung mit IFX widerspiegeln, bestätigen die Bedeutung von IFX als eine der Hauptsäulen der CED-Therapie [6, 7]. So induziert IFX bei Biologika-naiven Patient*innen mit mittelschwerem bis schwerem MC sehr wirksam klinische Remission und klinisches Ansprechen. Auch beim Remissionserhalt zeigt IFX sehr hohe Wirksamkeit [4]. Bei Biologika-naiven Patient*innen mit mittelschwer bis schwer ausgeprägter CU führt IFX ebenso wirksam zu klinischer Remission [7]. Die ausgeprägte IFX-Wirksamkeit wird in beiden Krankheitsbildern mit einem guten Sicherheitsprofil erreicht [6, 7].

Zu den Kriterien und Situationen, in denen sich die Therapie mit IFX besonders eignet, gehören beim MC schwere Krankheitsausprägung und hohe Entzündungslast [8]. IFX ist außerdem zugelassen bei aktiver fistulierender Erkrankung und wird in den aktuellen Leitlinien in dieser Indikation als Primärtherapie empfohlen [9–11]. Im Fall einer akuten schweren und gegenüber i. v. Kortikosteroiden refraktären CU kann IFX, vergleichbar mit Ciclosporin, als Rescue-Therapie eingesetzt werden [12]. Auch liegen umfangreiche Daten zur Behandlung mit IFX in der Schwangerschaft und Stillzeit vor. Sowohl IFX als auch Adalimumab passieren die Plazentaschranke, dennoch gilt der Anti-TNF-Einsatz in der Schwangerschaft für Mutter und Kind als sicher [13, 14]. Registerdaten, Metaanalysen und Kohortenstudien haben gezeigt, dass Kinder mit einer In-utero-Anti-TNFα-Exposition kein erhöhtes Risiko für angeborene Anomalien, Neugeborenenkomplikationen oder Frühgeburtlichkeit aufweisen [14].

Intravenöses IFX und Hürden in der Anwendung

Infusionstherapien bedeuten in Klinik und Praxis einen nicht unerheblichen organisatorischen Aufwand. Vor allem werden entsprechende räumliche Kapazitäten und geschulte Mitarbeiter benötigt. Das medizinische Personal und genauso die Patient*innen sind durch die IFX-Infusionstherapie mit Vorbereitung, reiner Infusionsdauer und anschließender Nachbeobachtung über mehrere Stunden gebunden.

Eine weitere Herausforderung besteht in der Immunogenität der Anti-TNF-Therapie. Diese kann zum einen, insbesondere bei intravenöser IFX-Gabe, in akute

Copyright Georg Thieme Verlag KG 2022

allergische und teils auch lebensbedrohliche anaphylaktische Zustände münden. Zum anderen entwickelt die Mehrheit von Patient*innen mit intravenöser IFX-Therapie Anti-Drug-Antikörper (ADA), die maßgeblich zum sekundären Wirkverlust von IFX beitragen [15]. Ein sekundärer Wirkverlust von intravenösem IFX wurde dabei in den Zulassungsstudien in ca. der Hälfte der behandelten MC-Patient*innen innerhalb des 1. Behandlungsjahres beobachtet [16].

Subkutanes Infliximab: wirksam und sicher

Mit der Entwicklung der subkutanen (s. c.) Applikationsform von Infliximab stellte sich nun zunächst die Frage, ob sie bei den Kriterien Pharmakokinetik, Wirksamkeit und Sicherheit mit intravenösem Infliximab vergleichbar ist. Die Antwort lieferten die Ergebnisse der Zulassungsstudie für IFX s. c. [17]. Schreiber et al. verglichen in einer randomisierten, open-label, Parallelgruppen-Phase-1-Studie CT-P13 SC und CT-P13 IV bei MC- und CU-Patient*innen. Nach einer 2-wöchigen i. v. IFX-Induktion folgten 2 Regime: CT-P13 SC alle 2 Wochen von Woche 6–54 oder i. v. IFX von Woche 6–22. In Woche 30 wechselten alle bis dahin i. v. Behandelten zum subkutanen IFX (alle 2 Wochen) bis Woche 54 [17]. Der pharmakokinetische primäre Endpunkt der Nichtunterlegenheit hinsichtlich des IFX-Talspiegels in Woche 22 wurde erreicht. Zu diesem Zeitpunkt fiel der durchschnittliche Talspiegelwert unter CT-P13 SC höher aus als unter CT-P13 IV (21,45 vs. 2,93 µg/ml). Bemerkenswert ist, dass der IFX-Talspiegel unter CT-P13 SC über die gesamte Studiendauer über der Zielkonzentration von 5 µg/ml blieb, unabhängig davon, ob die Patient*innen gleich nach der Induktion IFX subkutan erhielten oder erst in Woche 30 auf CT-P13 SC wechselten (▶ **Abb. 1**). In der Gruppe, die von intravenösem auf das subkutane IFX wechselte, war nach dem Switch der Patient*innenanteil mit IFX-Talspiegeln oberhalb von 5 µg/ml signifikant höher als vor dem Wechsel [18]. Die subkutane IFX-Formulierung unterschied sich in Bezug auf Wirksamkeit und Sicherheit nicht vom i. v. IFX. Auch in puncto Immunogenität ergaben sich keine statistisch signifikanten Unterschiede. Zwischen Woche 6 und 30 wurde unter CT-P13 SC aber ein nominal kleinerer Anteil an Patient*innen beobachtet, die ADA-positiv waren; dies galt auch für neutralisierende ADA [17].

Auch außerhalb des Studiensettings bestätigen frühe Real-World-Erfahrungen den erfolgreichen Switch vom intravenösen zum subkutanen IFX. Vor dem Hintergrund der Corona-Pandemie, um nosokomiale Infektionen zu vermeiden, wurden 2020 in 2 britischen Kliniken insgesamt 163 CED-Patient*innen ausgewählt und auf CT-P13 SC umgestellt. Davon blieben 160 Patient*innen ohne Einschränkungen hinsichtlich Sicherheit und Verträglichkeit bei der subkutanen Selbstadministration. Die IFX-Talspiegel blieben im Vergleich zur Zeit vor dem Switch auf gleichem Niveau, bei einigen Patient*innen stiegen sie an [19].

In mehreren Studien wurde ein positiver Zusammenhang zwischen höheren Anti-TNFα-Talspiegeln und besseren Ansprechraten sowie niedrigeren Raten ADA-positiver Patient*innen beobachtet [15]. Diese Korrelation bestätigte sich auch in der Zulassungsstudie für CT-P13 SC: Die Patient*innen mit den höchsten IFX-Talspiegeln zum Ende der Erhaltungstherapie in Woche 54 (≥ 26,7 µg/ml) erreichten am häufigsten klinisches Ansprechen und klinische Remission. Gleichzeitig zeigten 90,9 % dieser Patient*innen Werte für fäkales Calprotectin ≤ 250 µg/g [20]. Zusammenfassend dokumentieren diese Daten die Sicherheit und Wirksamkeit einer subkutanen IFX-Therapie und eines Wechsels von intravenöser zu subkutaner Therapie.

Autorinnen/Autoren

Prof. Dr. med. Sebastian Zeißig
Universitätsklinikum Carl Gustav Carus Dresden, Medizinische Klinik I
Fetscherstraße 74, 01307 Dresden
sebastian.zeissig1@tu-dresden.de

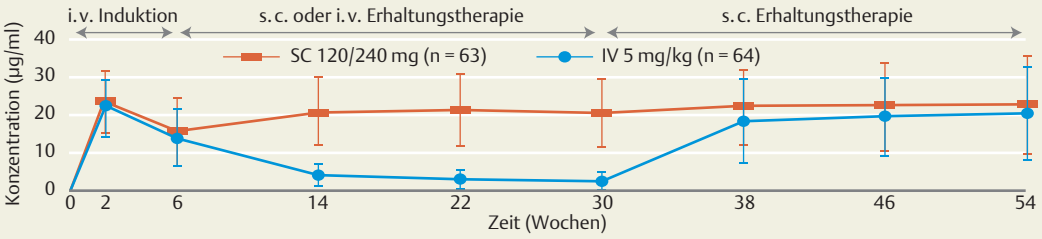

▶ **Abb. 1** IFX Talspiegel der s.c. und i.v. Gruppe im Vergleich bis Woche 54 (Umstellung der i. v. Gruppe auf s. c. IFX in Woche 30) [17].

Copyright Georg Thieme Verlag KG 2022

Fall 1

Hochaktiver Morbus Crohn: Re-Induktion von Infliximab nach mehrfachem Biologika-Versagen

ZUSAMMENFASSUNG

In der vorliegenden Kasuistik wird über eine Patientin mit hochaktiver Morbus-Crohn-Erkrankung berichtet. Mehrere Therapieversuche mit unterschiedlichen Biologika waren von primärem Nichtansprechen oder sekundärem Wirkverlust geprägt. Auch zeigte sich ein immunogenes Versagen einer intravenösen IFX-Therapie mit sekundärem Wirkverlust. Erst unter der Re-Induktion von Infliximab (IFX) stellte sich ein gutes klinisches Ansprechen ein und seit der kurz darauffolgenden Umstellung auf s. c. Infliximab ist die Patientin in anhaltender Remission.

Diagnose

Bei der 42-jährigen Patientin (Größe: 172 cm, Körpergewicht: 75 kg) wurde die Erstdiagnose Morbus Crohn im Jahr 2004 gestellt. Zu diesem Zeitpunkt war das Ileokolon betroffen mit initial stenosierendem Phänotyp und perianalem Befall (Montreal-Klassifikation A2, L3, B2p).

Bisheriger Verlauf

Initial wurde mit Prednisolon und Azathioprin behandelt. Nach 2 Jahren kam es zum Wirkverlust, die Therapie wurde abgesetzt. Unter der anschließenden Adalimumab-Therapie blieb die Patientin 4 Jahre in klinischer Remission. In diese Zeit fielen 2 komplikationslose Schwangerschaften, während denen die Adalimumab-Injektionen wegen des möglichen Infektionsrisikos jeweils ausgesetzt wurden. Wegen einer geplanten 3. Schwangerschaft und wiederholten Bedenken von Seiten der Patientin bezüglich des Infektionsrisikos entschied diese sich, Adalimumab erneut abzusetzen. In dieser Schwangerschaft kam es Anfang 2018 zu einem schweren steroidrefraktären Schub, weshalb die Patientin stationär gynäkologisch versorgt wurde. Unter weiterhin hochdosierter intravenöser Steroidgabe und engmaschiger klinischer Kontrollen ging die akute Entzündung zurück, und die Patientin wurde nach der Entbindung auf die Gastroenterologie übernommen.

Nach der letztendlich komplikationslosen Geburt des 3. Kindes folgte der Versuch einer Re-Induktion mit Adalimumab. Doch trotz hoher Ladedosis von 160 mg und überlappender Steroidtherapie ließ sich kein klinisches Ansprechen mehr erreichen. Bei einem Adalimumab-Anti-Drug-Antikörper-Titer von 457 AU/ml und nicht messbaren Adalimumab-Talspiegeln erfolgte nach 2 Monaten der Therapieabbruch wegen Therapieversagens, nachdem die Patientin eine Kombinationstherapie mit Azathioprin abgelehnt hatte. Auch stehen wir, aufgrund unserer Erfahrung mit dem ungünstigen langfristigen Nebenwirkungsprofil, dieser Kombination eher zurückhaltend gegenüber. Wegen starker Beschwerden musste die Patientin erneut stationär aufgenommen werden (Mai 2018). Endoskopisch zeigte sich eine schwere ulzerierende Rektosigmoiditis.

Es wurde dann eine i. v. Therapie mit IFX und begleitender Steroidbehandlung begonnen. Unter dieser Therapie verbesserten sich langsam aber stetig sowohl die Symptome als auch die endoskopisch sichtbare Entzündung.

Im April 2019 ergab sich dann folgendes Bild:

- Weitgehende Beschwerdefreiheit mit leicht „unruhigem“ Darm jeweils zum Ende des Infliximab-Infusionsintervalls.
- Aufgrund des rektosigmoidalen Inflammationsfokus und des aktuell relativ guten Krankheitszustands wurde eine partielle Koloskopie durchgeführt. Hier zeigten sich bis ca. 30 cm ab ano lediglich eine diskrete flächige Rötung und, unmittelbar proximal des Analkanals, eine narbige Veränderung. Ulzerationen waren nicht mehr nachweisbar.
- Histologie (Probenexzision Rektum): prinzipiell regelrecht aufgebaute Kolonschleimhaut mit Nachweis eines solitären Granuloms.

Bei zu diesem Zeitpunkt nicht messbarem IFX-Talspiegel (< 0,5 µg/ml), hohem Titer für Anti-Drug-Antikörper (ADA) (318 AU/ml) aber verbessertem klinischen Krankheitsbild, wurde die IFX-Behandlung unter Dosisintensivierung fortgesetzt (600 mg i. v. alle 8 Wochen). Unter weiterhin hohem FC-Wert im November

Copyright Georg Thieme Verlag KG 2022

2019 (419 µg/g), einem ADA-Titer von 101 AU/ml und IFX-Talspiegeln von weiterhin < 0,5 µg/ml (beide Werte Januar 2020) fiel in Abstimmung mit der Patientin die Entscheidung, die Therapie ab April 2020 auf Ustekinumab umzustellen.

Die Patientin zeigte zu diesem Zeitpunkt eine hohe Krankheitsaktivität. Im Mai 2020 waren in der partiellen Koloskopie (wegen hoher Perforationsgefahr keine komplette Koloskopie) im Bereich 20–30 cm ab ano ausgeprägte Ulzerationen sowie Schwellungen und Rötung der Schleimhaut erkennbar. Die Histologie (Biopsien bei 30 und 20 cm) belegte eine mäßig chronische, mäßig aktive Entzündung mit multiplen Granulomen; im Sigma war die Entzündungsaktivität ausgeprägt. Wegen anhaltend hoher Krankheitsaktivität, trotz supportiver Prednisolon-Therapie, war ein Abwarten bis zur 2. Ustekinumab-Gabe nicht möglich, sodass die Therapie nach einmaliger Ustekinumab-Gabe abgebrochen wurde.

Vor diesem Hintergrund wurde eine erneute Therapieumstellung, am ehesten auf Vedolizumab, angeraten. Die Patientin stimmte diesem Wechsel zu, der im Mai 2020 mit einem Steroidstoß (beginnend mit 50 mg Prednisolon p. o.) eingeleitet wurde. Nach 4-mal i. v. Vedolizumab ließ sich jedoch kein klinisches Ansprechen erreichen. Im September 2020 litt die Patientin weiterhin unter Durchfällen und Bauchschmerzen mit mittlerweile deutlich eingeschränktem Allgemeinzustand und ausgeprägter Schwäche bei Eisenmangelanämie. Zu diesem Zeitpunkt erfolgte die Steroidgabe mit 10 mg Prednisolon und letztmalig Vedolizumab intravenös.

Aktuelle Therapie

Im September 2020 erfolgte der Versuch einer Re-Induktion von i. v. IFX. Aufgrund des Risikos für allergische Reaktionen (hierüber wurde die Patientin vorab ausführlich aufgeklärt) wurden die ersten 3 IFX-Infusionen mit einer Prämedikation (Prednisolon und Fenistil, jeweils intravenös) verabreicht; bei Anämie (Hb 10,6 g/dl, Transferrinsättigung 9 %) erfolgte zusätzlich die Gabe von i. v. Eisen.

Unter der IFX-Re-Induktion konnte ein gutes klinisches Ansprechen erzielt werden. Die Therapie wurde daher nach 3 Infusionen mit dem subkutanen IFX fortgesetzt, was im Verlauf auch zu einer endoskopischen Remission führte (▶ **Abb. 1**). Seither befindet sich die Patientin in kompletter, steroidfreier klinischer Remission, was auch laborchemisch gut korreliert: Im November 2020 betrug der IFX-Talspiegel 4,11 µg/ml, im April 2021 9,1 µg/ml. Der ADA-Titer ist niedrig (im April 2021 < 10 AU/ml) (▶ **Abb. 2**).

FAZIT

Der Therapieverlauf bei dieser hochaktiven Morbus-Crohn-Erkrankung war geprägt von Wirkverlusten bzw. fehlendem Ansprechen mehrerer Biologika. Der Versuch der IFX-Re-Induktion nach zuvor sekundärem IFX-Wirkverlust war erfolgreich und unter der Fortführung mit subutanem IFX besteht eine anhaltende, komplette klinische Remission. Dieser Zustand korreliert mit der Verbesserung des CRP-Wertes, dem Anstieg des IFX-Talspiegels, sowie einer endoskopischen Remission. Interessanterweise ließ sich auch kein erneuter Anstieg der IFX-ADA nachweisen.

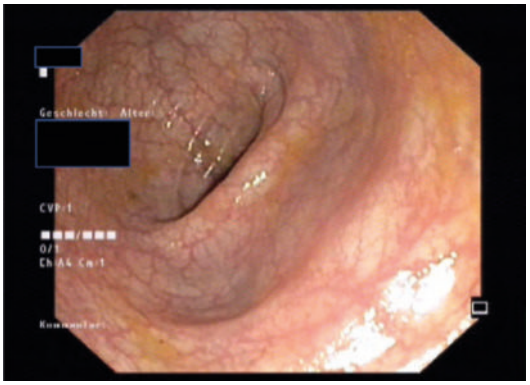

▶ **Abb. 1** Befund der partiellen Koloskopie nach IFX-Reinduktion und s. c. Erhaltungstherapie (05/2021): komplette Abheilung der Ulzerationen im Bereich des rektosigmoidalen Übergangs.

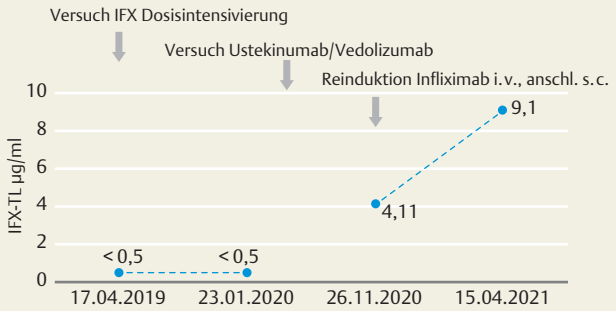

▶ **Abb. 2** Talspiegelwerte im Verlauf der verschiedenen Therapieversuche

Autorinnen/Autoren

Priv.-Doz. Dr. med. Florian Beigel
Facharzt für Innere Medizin und Gastroenterologie, MVZ Innere Medizin und Gastroenterologie
Bavariaring 45, 80336 München
E-Mail: f.beigel@burlefinger-beigel.de

Copyright Georg Thieme Verlag KG 2022

Fall 2

Chronisch aktiver Morbus Crohn: Erneute Wirkung von Infliximab nach sekundärem Wirkverlust

ZUSAMMENFASSUNG

Es wird über den Fall einer Patientin berichtet, die in der Pubertät an Morbus Crohn (MC) erkrankte, mit seither chronisch aktivem Verlauf. Die zuerst eingesetzten Immunmodulatoren verloren ihre Wirkung bzw. wurden nicht vertragen. Es folgte eine Biologika-Therapie mit Adalimumab, die nach relativ kurzer Zeit wegen mangelnder Wirkung abgebrochen wurde. Die anschließende Therapie mit Infliximab (IFX) i. v. war zunächst erfolgreich, verlor später aber ihre Wirkung. Doch eine Therapieintensivierung führte zu deutlichen Verbesserungen und die Patientin entschied sich für die Fortführung mit subkutanem IFX.

Diagnose

Die aktuell 33-jährige Patientin (Größe: 170 cm, Körpergewicht: 76 kg) erhielt die MC-Diagnose im Oktober 2003. Bei der damals 15-Jährigen manifestierte sich die Erkrankung im oberen Gastrointestinaltrakt mit penetrierendem/fistulierendem Phänotyp und perianalem Befall (Wien/Montreal-Klassifikation A1, L4, B3p).

Bisheriger Verlauf

Die Patientin entwickelte extraintestinale Manifestationen: Gelenkbeschwerden und ein Erythema nodosum. Die Ersttherapie wurde 2004 mit einem Glukokortikoid und Azathioprin begonnen. Unter dieser Behandlung kam es Anfang 2009 zum sekundären Wirkverlust. Zwischenzeitlich, im November 2008, musste sich die Patientin aufgrund einer Struma nodosa mit follikulärem Schilddrüsenkarzinom einer Hemithyreoidektomie unterziehen. Die verbliebenen Schilddrüsenanteile wurden im Dezember 2008 nach Reexploration reseziert und es folgte eine Radiojodtherapie.

Eine im Februar 2009 eingeleitete Behandlung mit Methotrexat wurde im Oktober desselben Jahres wegen Intoleranz (Übelkeit) abgebrochen.

Die 1. Anti-TNF-Therapie mit Adalimumab wurde 2010 begonnen, musste aber nach 9 Monaten im Februar 2011 abgebrochen werden: Bei der Patientin hatten sich eine entero-enterische Fistel und Abszesse entwickelt, was eine rechtsseitige Hemikolektomie erforderte. Eine postoperative Rezidivprophylaxe wurde auf ausdrücklichen Wunsch der Patientin nicht durchgeführt, es bestand bis September 2013 eine stabile klinische Remission. Aufgrund erneuter klinischer Beschwerden wurde dann die Adalimumab-Behandlung im September 2013 wieder aufgenommen, es konnte jedoch kein erneutes Therapieansprechen erzielt werden.

Aktuelle Therapie

Im Januar 2014 folgte die Umstellung auf IFX i. v. (5 mg/kg KG alle 8 Wochen). Nach 6 Jahren (Februar 2020) trat ein sekundärer Wirkverlust ein. Der IFX-Talspiegel lag unter 0,7 µg/ml, fäkales Calprotectin (FC) war erhöht, Anti-Drug-Antikörper (ADA) waren nicht nachweisbar.

- Mai 2020: Bei unveränderten Laborwerten (IFX-Talspiegel: 0,7 µg/ml; erhöhtes FC; ADA negativ) wurde die Dosis auf 10 mg/kg KG erhöht; bei hoher Krankheitsaktivität war zudem eine Intervallverkürzung auf alle 4 Wochen (off label) medizinisch indiziert.
- Juni 2020: Der IFX-Talspiegel betrug nun 14 µg/ml bei weiterhin erhöhtem FC. Der Stuhlgang, mit Schleimbeimengungen, war zu diesem Zeitpunkt sehr unregelmäßig.
- August 2020: Der Stuhl blieb nun ohne Schleimbeimengungen. Insgesamt trat eine deutliche klinische Besserung ein.
- Oktober 2020: Im Rahmen der COVID-19-Pandemie wünschte sich die Patientin weniger Arztkontakte, außerdem bestand der Wunsch nach mehr Unabhängigkeit, da sie kleine Kinder hat. Nach der letzten Infusion erfolgte deshalb die Umstellung auf die subkutane IFX-Formulierung mit 120 mg alle 2 Wochen.
- Dezember 2020: Es konnte eine klinische Remission erreicht werden mit 1–2 nichtblutigen Stuhlgängen pro Tag. Der FC-Wert war mit 540 µg/g rückläufig.

Copyright Georg Thieme Verlag KG 2022

- Juli 2021: Es besteht weiterhin klinische Remission, was auch mit dem Endoskopiebefund korreliert (▶ **Abb. 1**). Auch die FC-Werte sind weiter rückläufig.

Mit dem Wechsel von intravenösem auf das subkutan anzuwendende IFX konnte die klinische Remission erhalten werden. Auch die laborchemischen Parameter FC und C-reaktives Protein (CRP) waren unter s. c. IFX rückläufig (▶ **Abb. 2, 3**)

FAZIT

Die Weiterentwicklung der Biosimilars als subkutane Formulierung – wie hier für Infliximab – bietet für die Beteiligten in Klinik oder Praxis, v. a. aber für die Patient*innen im Alltag wichtige praktische Vorteile, wie im vorliegenden Fall verdeutlicht: Möglichkeit der Selbstinjektion mit Zeitersparnis und Kontaktreduktion. Darüber hinaus gibt es Hinweise, dass sich auch pharmakokinetische und -dynamische Pluspunkte ergeben können. Ob höhere Talspiegel und konstante Serumspiegel zu einer verbesserten Immunogenität und möglicherweise auch einem längeren Drug-Survival führen, muss durch Langzeitbeobachtungen und weitere Studien bestätigt werden. Trends, die sich in kleinen Subgruppenanalysen gezeigt haben, geben aber Grund zur Hoffnung auf tatsächliche Verbesserungen [18]. Das s. c. IFX ist eine wichtige Weiterentwicklung auf Basis der mehr als 20-jährigen Erfahrung mit diesem Anti-TNF-Inhibitor.

Autorinnen/Autoren

Priv.-Doz. Dr. med. Irina Blumenstein
Fachärztin für Innere Medizin und Gastroenterologie, Medizinische Klinik 1
Universitätsklinikum Frankfurt
Theodor-Stern-Kai 7
60590 Frankfurt am Main
E-Mail: irina.blumenstein@kgu.de

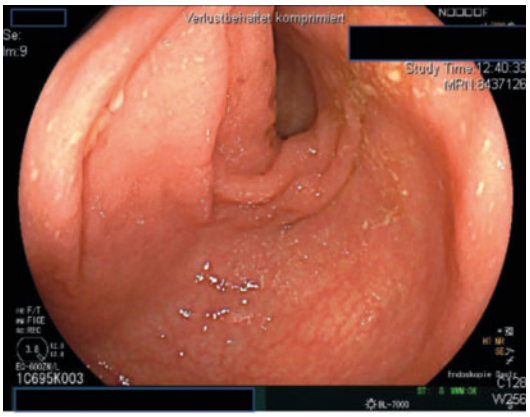

▶ **Abb. 1** Koloskopischer Befund: weitgehend abgeheilte Ulzeration.

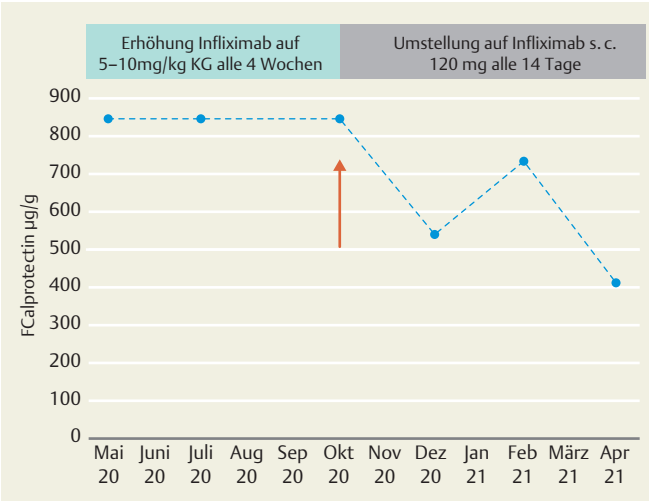

▶ **Abb. 2** Verlauf der FC-Werte unter intensivierter IFX-Therapie (off label) und unter s. c. IFX.

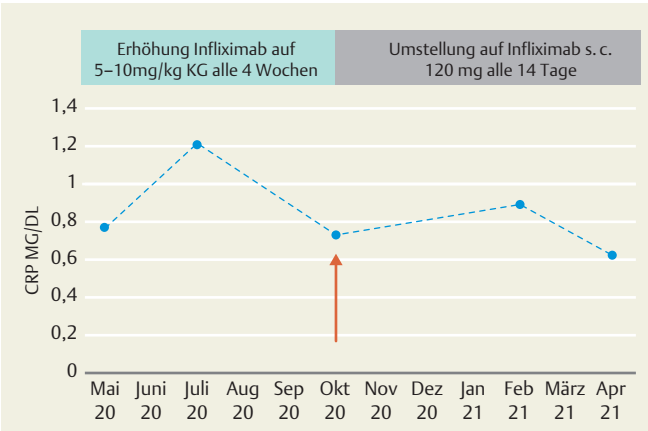

▶ **Abb. 3** CRP-Veränderungen unter intensivierter IFX-Therapie (off label, bis Oktober 2020) und unter s. c. IFX.

Copyright Georg Thieme Verlag KG 2022

Resümee

ZUSAMMENFASSUNG

Beide Fallbeispiele bieten einen guten Einblick in Behandlungssituationen, in denen an Morbus Crohn (MC) erkrankte Patient*innen mit der subkutanen Formulierung von Infliximab (IFX) behandelt wurden. In beiden Fällen verliefen die Erkrankungen bereits über viele Jahre hochaktiv und machten konsekutiv unterschiedliche Therapien erforderlich. Wie sich zeigte, profitierten die Patient*innen nach einer Reihe anderer Therapien von der Umstellung auf das subkutane IFX.

Mit dieser Umstellung ließen sich ein gutes klinisches und endoskopisches Ansprechen erreichen. Die präsentierten Beispiele aus dem Behandlungsalltag korrespondieren gut mit der Evidenz aus den Studiendaten für IFX und dokumentieren insbesondere die Wirksamkeit und Sicherheit eines Wechsels von intravenösem zu subkutanem IFX.

Interessant ist u. a. die von Herrn Dr. Beigel gemachte Beobachtung, dass trotz eines immunogenen Versagens auf eine intravenöse IFX-Therapie nachfolgend eine subkutane Therapie mit IFX möglich war und mit exzellentem klinischen Ansprechen sowie guten Talspiegeln (04.2021: 9,1 µg/ml) und ohne relevante Entwicklung von Anti-Drug-Antikörpern (ADA; 04.2021: < 10 AU/ml) verbunden war.

Entscheidend für eine langfristig wirksame Behandlung und gute Compliance ist neben dem guten Sicherheitsprofil von IFX auch die Möglichkeit der Selbstinjektion. Die Patientin im Fallbeispiel von Frau Dr. Blumenstein hat den Bedarf benannt: mehr Unabhängigkeit und bessere Integration der Therapie in den Alltag sowie, in Anbetracht der Sars-CoV2-Pandemie, verringerte Arztkontakte.

Die Frage, ob sich unter dem subkutanen IFX eine Anti-TNF-Mono- oder -Kombinationstherapie mit Immunmodulatoren unterschiedlich effektiv zeigt, untersuchten G. D'Haens et al. in einer Post-hoc-Analyse der Daten der Zulassungsstudie [17, 21]. Für die untersuchten Wirksamkeitsmerkmale (Ansprechen im Crohn's Disease Activity Score [CDAI] 100, Ansprechen im partiellen Mayo-Score, Mukosaheilung, Werte für C-reaktives Protein und fäkales Calprotectin) ergaben sich keine Unterschiede zwischen s. c. IFX-Mono- oder Kombinationstherapie. Die untersuchten Patient*innen waren Anti-TNF-naiv [21]. Sollten sich die Hinweise auf fehlende additive Effekte von Immunmodulatoren bei subkutaner IFX-Therapie bestätigen, kann möglicherweise künftig in dieser Konstellation auf die Immunmodulator-Gabe verzichtet werden, was in Hinblick auf prävalente Nebenwirkungen von Immunmodulatoren [22] wünschenswert wäre. Auch vor diesem Hintergrund sind die vorgestellten MC-Fälle interessant, weil das s. c. IFX hier ebenfalls monotherapeutisch angewendet wurde.

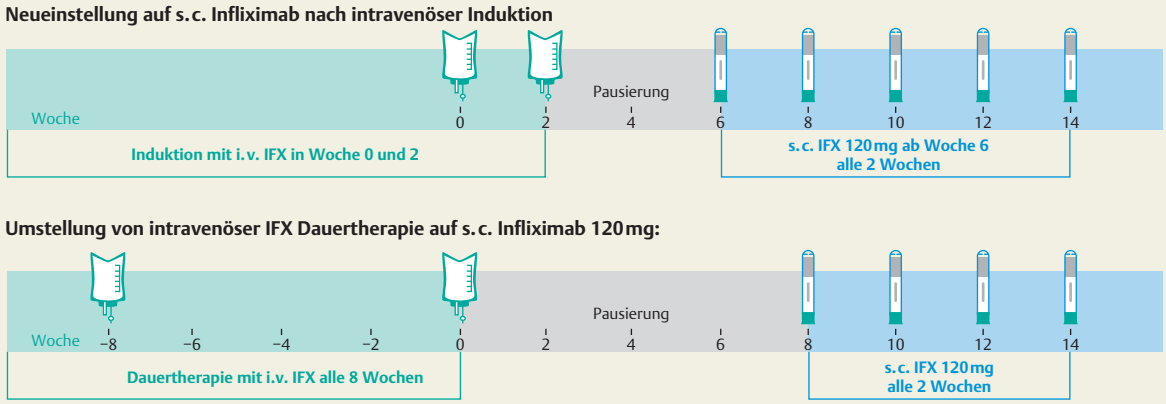

▶ **Abb. 1** Dosierungsschema für subkutanes Infliximab nach i. v. IFX Induktion bzw. Dauertherapie.

Copyright Georg Thieme Verlag KG 2022

Biosimilars wie das für IFX haben sich längst in der Versorgungslandschaft etabliert. Der therapeutische und wirtschaftliche Nutzen verschaffte ihnen Vertrauen bei Behandlern und Patient*innen, sodass sie heute breit angewendet werden. Bislang haben innovative Biosimilars, die veränderten Eigenschaften wie verbesserte Pharmakokinetik oder veränderte Darreichungsformen bieten, regulatorisch keinen Sonderstatus. Tatsächlich ist auch die Nomenklatur innovativer Biologika nicht einheitlich. Die Diskussion um Biobetters oder „value-added medicines" in diesem Zusammenhang ist jedoch rege, und es bleibt abzuwarten, ob einheitliche Definitionen und regulatorische Prozesse für die Zukunft zulassungsrechtliche Konsequenzen mit sich bringen [23].

Literatur

[1] Vulliemoz M, Brand S, Juillerat P et al. TNF-Alpha Blockers in Inflammatory Bowel Diseases: Practical Recommendations and a User's Guide: An Update. Digestion 2020; 101 (Suppl 1): 16–26

[2] Burisch J, Kiudelis G, Kupcinskas L et al. Natural disease course of Crohn's disease during the first 5 years after diagnosis in a European population-based inception cohort: an Epi-IBD study. Gut 2019; 68: 423–433

[3] Burisch J, Katsanos KH, Christodoulou DK et al. Natural disease course of ulcerative colitis during the first five years of follow-up in a European population-based inception cohort: an Epi-IBD study. J Crohns Colitis 2019; 13: 198–208

[4] Mao EJ, Hazlewood GS, Kaplan GG et al. Systematic review with meta-analysis: comparative efficacy of immunosuppressants and biologics for reducing hospitalisation and surgery in Crohn's disease and ulcerative colitis. Aliment Pharmacol Ther 2017; 45: 3–13

[5] Seiderer J, Schnitzler F, Brand S et al. Infliximab zur Therapie chronisch entzündlicher Darmerkrankungen. Dtsch Arztebl 2005; 102: A 828–833

[6] Singh S, Fumery M, Sandborn WJ et al. Systematic review and network meta-analysis: first- and second-line biologic therapies for moderate-severe Crohn's disease. Aliment Pharmacol Ther 2018; 48: 394–409

[7] Singh S, Fumery M, Sandborn WJ et al. Systematic review and network meta-analysis: first- and second-line pharmacotherapy for moderate-severe ulcerative colitis. Aliment Pharmacol Ther 2018; 47: 162–175

[8] Reinisch W, Gecse K, Halfvarson J et al. Clinical Practice of Adalimumab and Infliximab Biosimilar Treatment in Adult Patients With Crohn's Disease. Inflamm Bowel Dis 2021; 27: 106–122

[9] Fachinformation Remsima® 120 mg Injektionslösung in einer Fertigspritze/Remsima® 120 mg Injektionslösung im Fertigpen: abzurufen unter: Fachinfo

[10] Leitlinie-LL-MC_25.08.2031_final.pdf (dgvs.de)

[11] Joana Torres, Stefanos Bonovas, Glen Doherty et al. ECCO Guidelines on Therapeutics in Crohn's Disease: Medical Treatment, Journal of Crohn's and Colitis 2020; 14: 4–22

[12] Laharie D, Bouteille A, Branche J et al. Ciclosporin vs. infliximab in patients with severe ulcerative colitis refractory to intravenous steroids: a parallel, open-label randomised controlled trial. Lancet 2012; 380: 1909–1915

[13] Van der Woude CJ, Ardizzone S, Bengtson MB et al. The Second European Evidenced-Based Consensus on Reproduction and Pregnancy in Inflammatory Bowel Disease. J Crohn's Colitis 2015; 107–124

[14] Picardo S, Seow CH. A Pharmacological Approach to Managing Inflammatory Bowel Disease During Conception, Pregnancy and Breastfeeding: Biologic and Oral Small Molecule Therapy. Drugs 2019; 79: 1053–1063

[15] Kennedy NA, Heap GH, Green HD et al. Predictors of anti-TNF treatment failure in anti-TNF-naive patients with active luminal Crohn's disease: a prospective, multicentre, cohort study. Lancet Gastroenterol Hepathol 2019; 4: 341–353

[16] Hanauer Sb, Feagan BG, Lichtenstein GR et al. Maintenance infliximab for Crohn's disease: the ACCENT I randomised trial. Lancet 2002; 359: 1541–1549

[17] Schreiber S, Ben-Horin S, Leszczyszyn J et al. Randomized Controlled Trial: Subcutaneous vs Intravenous Infliximab CT-P13 Maintenance in Inflammatory Bowel Disease. Gastroenterology 2021; 160: 2340–2353

[18] Schreiber S, D'Haens G, Cummings F et al. Switching from intravenous to subcutaneous infliximab in patients with active inflammatory bowel disease: Post-hoc analysis of pre/post switch outcomes from a multicentre, randomised controlled pivotal trial. UEGW 2021, Poster 0472

[19] Verma AM, Patel A, Subramanian S et al. From intravenous to subcutaneous infliximab in patients with inflammatory bowel disease: a pandemic- driven initiative. Lancet Gastroenterol Hepatol 2021; 6: 88–89

[20] Ye BD, Leszczyszyn J, Dudkowiak R et al. Exposure-response relationship of subcutaneous infliximab (CT-P13 SC) in patients with active Crohn's disease and ulcerative colitis: analysis from a multicentre, randomized controlled pivotal trial. United European Gastroenterol J 2020; 8 (8 SUPPL): 385–386

[21] D'Haens G, Reinisch W, Schreiber S et al. Comparison of combination subcutaneous infliximab and an immunomodulator vs. subcutaneous infliximab monotherapy: Post-hoc analysis of a randomised clinical trial. UEGW (United European Gastroenterology Week) 2021, Wien, Poster P0467

[22] Chaparro M, Ordás I, Cabré I et al. Safety of thiopurine therapy in inflammatory bowel disease: long-term follow-up study of 3931 patients. Inflamm Bowel Dis 2013; 7: 1404–1410

[23] Kim HU, Alten R, Cummings F et al. Innovative approaches to biologic development on the trail of CT-P13: biosimilars, value-added medicines, and biobetters. MAbs 2021;13 (1): 1868078. doi: 10.1080/19420862.2020.1868078

Copyright Georg Thieme Verlag KG 2022

BASISTEXT FÜR REMSIMA

Remsima® 100 mg Pulver für ein Konzentrat zur Herstellung einer Infusionslösung, Remsima® 120 mg Injektionslösung in einer Fertigspritze, Remsima® 120 mg Injektionslösung im Fertigpen. Wirkstoff: Infliximab. **Zusammensetzung:** *Arzneilich wirksame Bestandteile:* Eine Durchstechflasche enthält 100 mg Infliximab, nach Rekonstitution enthält jeder ml 10 mg Infliximab, eine 1-ml-Einzeldosis-Fertigspritze/ein 1-ml-Einzeldosen-Fertigpen enthält 120 mg Infliximab. Infliximab ist ein chimärer, human-muriner monoklonaler IgG1-Antikörper, der mittels rekombinanter DNA-Technologie in murinen Hybridomzellen hergestellt wird. *Sonstige Bestandteile: Remsima 100 mg*: Sucrose, Polysorbat 80, Natriumdihydrogenphosphat-Monohydrat, Dinatriumphosphat-Dihydrat. *Remsima 120 mg:* Essigsäure, Natriumacetat-Trihydrat, Sorbitol, Polysorbat 80, Wasser für Injektionszwecke. **Anwendungsgebiete:** Rheumatoide Arthritis (Erw.): In Komb. m. Methotrexat (MTX) zur Redukt. d. Symptomatik u. Verbesser. d. körperl. Funkt.-fähigk. bei: Pat. m. aktiver Erkrank., d. nur unzureich. auf DMARDs, einschl. MTX, angespr. haben; MTX-naiven Pat. od. Pat., die nicht mit and. DMARDs vorbehandelt wurden, m. schwergradiger, aktiver u. fortschreitender Erkrank. M. Crohn: Erw.: Behandl. eines mäßig- bis schwergradig aktiven M. Crohn bei Pat., die trotz eines vollständ. u. adäquaten Ther.-zyklus m. einem Kortikosteroid u./od. einem Immunsuppress. nicht angesprochen haben, od. b. Unverträglichk. od. Kontraind. f. solche Ther. Behandl. v. aktivem M. Crohn m. Fistelbild. bei Pat., die trotz eines vollständ. u. adäquaten Ther.-zyklus m. einer konvent. Behandl. (einschl. Antibiotika, Drainage u. immunsuppr. Ther.) nicht angesprochen haben. Colitis ulcerosa: Bei mittelschwerer bis schwerer aktiver Colitis ulcerosa b. erw. Pat. die auf eine konvent. Ther., einschl. Kortikosteroide u. 6-MP od. AZA, unzureich. angesprochen haben, od. bei Unverträglichk. od. Kontraind. f. solche Ther. Ankylosierende Spondylitis: Bei schwerwieg. aktiver ankylosierend. Spondylitis bei Erw., die auf eine konvent. Ther. unzureich. angesprochen haben. Psoriasis-Arthritis: B. aktiver u. fortschreitender Psoriasis-Arthritis bei Erw., wenn deren Ansprechen auf eine vorhergehende DMARD-Ther. unzureichend gewesen ist. Verabreich. in Komb. m. MTX od. als Monother. bei Pat., die eine Unverträgl. gg. MTX zeigen od. bei denen MTX kontraind. ist. Psoriasis: Bei mittelschwerer bis schwerer Plaque-Psoriasis bei Erw., die auf eine and. system. Ther. (einschl. Ciclosporin, MTX od. PUVA) nicht angesprochen haben, bei denen eine solche kontraind. ist od. nicht vertragen wird. **Zusätzlich ist Remsima 100 mg indiziert bei**: M. Crohn bei Kdr. u. Jugendl. (6–17 J.): Behandl. eines schwergradigen, aktiven M. Crohn bei Pat., die nicht auf eine konvent. Ther. einschl. Kortikosteroid, Immunmodulator u. primäre Ernährungsther. angesprochen haben, od. bei Unverträglichk. od. Kontraind. f. solche Ther. Nur in Komb. mit konvent. immunsuppress. Ther. untersucht. Colitis ulcerosa bei Kdrn. u. Jugendl. (6–17 J.), bei mittelschwerer bis schwerer aktiver Colitis ulcerosa bei Pat., die auf eine konvent. Ther., einschl. Kortikosteroide u. 6-MP od. AZA, unzureich. angesprochen haben, od. bei Unverträglichk. od. Kontraind. f. solche Ther. **Gegenanzeigen:** Überempf.-keit ggü. murinen Proteinen, Tuberkulose od. and. schwere Infekt. wie Sepsis, Abszesse u. opportunist. Infekt., mäßiggradige od. schwere Herzinsuff. (NYHA-Klasse III/IV). **Nebenwirkungen: Sehr häufig:** Virusinfekt. (z. B. Influenza, Herpes-Virus-Infekt.), Kopfschm., Infekt. d. ob. Respirat.-trakts, Sinusitis, Abdominalschm., Übelk., infus.-bedingte Reakt., Schm. **Häufig:** Bakt. Infekt. (z. B. Sepsis, Cellulitis, Abszess), Neutropenie, Leukopenie, Anämie, Lymphadenopathie, allerg. Reakt. des Respirat.-trakts, Depress., Schlaflosigk., Schwindel/Benommenh., Hypästhesie, Parästhesie, Konjunktivitis, Tachykardie, Herzklopfen, Hypotonie, Hypertonie, Ekchymose, Hitzewall., Erröten, Infekt. des unt. Respirat.-trakts (z. B. Bronchitis, Pneumonie), Dyspnoe, Epistaxis, Gastrointestinalblut., Diarrhö, Dyspepsie, gastroösophag. Reflux, Obstipat., Leberfunkt.-stör., erhöhte Transaminasen, Neuauftr. od. Verschlecht. e. Psoriasis, einschl. pustulös. Formen (primär palmar/plantar), Urtikaria, Hautausschlag, Pruritus, Hyperhidrose, Hauttrockenh., Pilzdermatitis, Ekzem, Alopezie, Harnwegsinfekt., thorakale Schm., Ermüd., Fieber, Reakt. an d. Inj.-stelle, Frösteln, Ödem**.** **Gelegentl.:** Tuberkulose (einschl. Miliartuberkulose u. extrapulmon. Lokalisat.; manchmal tödl.); Pilzinfekt. (z. B. Candidose, Onychomykose), Thrombozytopenie, Lymphopenie, Lymphozytose, anaphylaktische Reakt., Lupus-ähnl. Syndr., Serumkrankh. od. Serumkrankh.-ähnl. Reakt., Amnesie, Agitat., Verwirrth., Somnolenz, Nervosität, Krampfanf., Neuropathie, Keratitis, periorbitales Ödem, Hordeolum, Herzinsuff. (Neuauftret. od. Verschlimm.), Arrhythmie (in einig. Fällen m. tödl. Verlauf); Synkope, Bradykardie, periph. Ischämie, Thrombophlebitis, Hämatom, Lungenödem, Bronchospasmus, Pleuritis, Pleuraerguss, Darmwandperforat., Darmstenose, Divertikulitis, Pankreatitis, Cheilitis, Hepatitis, Leberzellschaden, Cholezystitis, Blasenbild., Seborrhö, Rosacea, Hautpapillome, Hyperkeratose, Pigmentanomalie, Arthralgie, Myalgie, Rückenschm., Pyelonephritis, Vaginitis, verzög. Wundheil., Nachweis v. Autoantikörpern. **Selten:** Meningitis, opportunist. Infekt. (wie invasive Pilzinfekt. [Pneumocystose, Histoplasmose, Aspergillose, Kokzidioidomykose, Kryptokokkose, Blastomykose], bakt. Infekt. [atyp. mykobakt., Listeriose, Salmonellose], Virusinfekt. [Cytomegalievirus]), parasitäre Infekt., Reaktivier. e. Hepatitis B (einige tödl. verlaufend), Lymphom, Non-Hodgkin-Lymphom, M. Hodgkin, Leukämie, Melanom, Zervixkarzinom, Agranulozytose (einschl. bei Sgl., die in utero ggü. Infliximab exponiert wurden), thrombot.-thrombozytopen. Purpura, Panzytopenie, hämolyt. Anämie, idiopath. thrombozytopen. Purpura, anaphylakt. Schock, Vaskulitis, Sarkoid-ähnl. Reakt., Apathie, Myelitis transversa, demyelinisier. Erkrank. des ZNS (MS-art. Erkrank. u. Optikusneuritis), periph. demyelinisier. Erkrank. (z. B. Guillain-Barré-Syndr., chron.-entzündl. demyelinisier. Polyneuropathie u. multifokale motor. Neuropathie), Endophthalmitis, Zyanose, Perikarderguss, Kreislaufversagen, Petechien, Gefäßspasmus, interstit. Lungenerkrank. (einschl. schnell fortschreit. Erkrank., Lungenfibrose u. Pneumonitis), Autoimmunhepatitis, Ikterus, TEN, SJS, Erythema multiforme, Furunkulose, lineare blasenbildende IgA-Dermatose (LAD), akute generalis. exanthematische Pustulose (AGEP), lichenoide Reakt., granulomatöse Läsion, Komplementsystemstör. **Nicht bek.:** Durchbruchinfekt. nach Impfung (nach Exposition in utero ggü. Infliximab) einschl. boviner Tuberkulose (disseminierte BCG-Infekt., u. U. tödl. verlaufend). Hepatosplen. T-Zell-Lymphome (v. a. b. Adolesz. u. jungen erw. Männern m. M. Crohn od. Colitis ulcerosa), Merkelzell-Karzinom, Kaposi-Sarkom. Apoplektischer Insult in engem zeitl. Zusammenh. m. d. Infus. Vorübergeh. Sehverlust während od. innerh. v. 2 Std. nach Infus., myokard. Ischämie/Herzinfarkt (in einig. Fällen m. tödl. Verlauf); Leberversagen. Verschlimm. d. Sympt. e. Dermatomyositis. **Warnhinweis:** Arzneimittel für Kinder unzugänglich aufbewahren. **Verschreibungspflichtig.** Stand der Information: 10/2020. **Celltrion Healthcare Hungary Kft., 1062 Budapest, Váci út 1–3. WestEnd Office Building B torony, Ungarn.**

Copyright Georg Thieme Verlag KG 2022